Über einen Fall von

Tumor der Cauda equina

Inaugural-Dissertation

zur Erlangung der medizinischen Doktorwürde

der

Hohen Medizinischen Fakultät

der

Albert-Ludwigs-Universität zu Freiburg

vorgelegt von

Adolf Helbing

Medizinalpraktikant aus Emmendingen

Karlsruhe i. B.

Druck der G. Braunschen Hofbuchdruckerei

1909.

Über einen Fall von

Tumor der Cauda equina

Inaugural-Dissertation

zur Erlangung der medizinischen Doktorwürde

der

Hohen Medizinischen Fakultät

der

Albert-Ludwigs-Universität zu Freiburg

vorgelegt von

Adolf Helbing

Medizinalpraktikant aus Emmendingen

ACAD. UNIV. BIBL.

Karlsruhe i. B.

Druck der G. Braunschen Hofbuchdruckerei

1909.

Gedruckt mit Genehmigung der medizinischen Fakultät
der Albert-Ludwigs-Universität zu Freiburg i. B.

Dekan:
Professor Dr. Straub

Referent:
Professor Dr. Hoche

Meiner lieben Mutter
in Dankbarkeit
gewidmet.

Digitized by the Internet Archive
in 2026

https://archive.org/details/IA41543127_0061

Die eigentümlichen anatomischen Verhältnisse der Cauda equina bringen es mit sich, daß dieser Abschnitt des Wirbelkanales auch in pathologischer Hinsicht eine Sonderstellung einnimmt und vielerlei Interessantes bietet.

So entstehen der diagnostischen Kunst des Chirurgen besondere Aufgaben, wenn es sich darum handelt, den Sitz einer äußerlich nicht erkennbaren Läsion der Caudafasern zwecks operativen Eingriffes zu bestimmen.

So spielen Erkrankungen der caudalen Wurzeln eine große Rolle bei der Klärung der schwierigen Fragen nach der Topographie der Zentren des Conus medullaris; so trugen und tragen Alterationen der der Nervenwurzeln des Lumbal- und Sacralmarkes wesentlich bei zur Kenntnis des Faserverlaufes bestimmter Rückenmarksbahnen.

Der weitaus größte Teil der Caudaläsionen besteht in Kompression durch Verschiebung der umgebenden Knochenteile, entweder infolge äußerer Gewalteinwirkung, oder infolge destruierender Prozesse.

Ein großes Kontingent stellen aber auch proliferierende Wucherungen, ausgehend von den knöchernen oder häutigen Hüllen der Cauda, während primäre Tumoren der Nervensubstanz selbst selten sind.

Von Neubildungen in der fraglichen Gegend sind beschrieben: Sarkome, Carcinome, Endotheliome, Psam-

mome, Fibrome, Lipome, Cholesteatome, Gliome, Neurome, Teratome, Cysticerken und Echinokokken. Als geschwulstähnliche Bildungen: tuberkulöse und syphilitische Granulationen.

Unter diese läßt sich der Tumor, der uns in folgendem des näheren beschäftigen soll, nicht ohne weiteres einreihen.

Vorausgeschickt sei die Krankengeschichte, soweit sie uns bekannt wurde. Es handelt sich um einen etwa fünfzehnjährigen Knaben, welcher in der St. Josephsanstalt in Herten verpflegt wurde und über dessen Vorgeschichte wir dem Hausarzte der Anstalt, Herrn Medizinalrat Stark, genauere Angaben verdanken. Auch für die Überlassung des Sektionsmateriales sind wir Herrn Medizinalrat Stark zu vielem Danke verpflichtet.

Der betreffende Knabe ist das Kind von Zigeunern, welche ihn bei ihrer Durchfahrt durch den Schwarzwald ausgesetzt hatten. Er wurde im Walde gefunden mit verkrümmten untern Extremitäten, die er zum Gehen nicht gebrauchen konnte. Es ist demnach über die Entstehung des Leidens nichts näheres zu eruieren.

Bei der Untersuchung des in den Beinen gelähmt erscheinenden Knaben ergab sich, daß die Beine im Kniegelenk ziemlich fest fixiert waren, daß dabei aber keine Muskelatrophie, speziell keine degenerative Atrophie bestand, sondern nur eine geringe Abnahme des Muskelvolumens; es waren nicht etwa bestimmte Muskelgebiete erkrankt, sondern die Muskulatur einfach wie bei andern Inaktivitätsatrophieen dem Volumen nach reduziert. Die Reflexe — Sehnen- wie Periostreflexe — waren allenthalben erloschen; ebenso war die Sensibilität bis oberhalb der Symphyse und der Darmbeinschaufeln für alle Qualitäten auf-

gehoben. Auch die Blasen- und Mastdarmfunktion war etwas, wenn auch nicht vollständig gestört.

An den oberen Extremitäten, an dem Rumpf, sowie bezüglich der Hirnnerven waren keinerlei organische Störungen nachzuweisen. Der Knabe erwies sich nicht als bildungsfähig, da er offenbar von jeher absolut vernachlässigt worden war. Er ließ sich jedoch gut leiten und einigermaßen sauber halten.

Infolge der mangelhaften Intelligenz konnten genauere Sensibilitätsprüfungen selbstverständlich nicht ausgeführt werden.

Mit Rücksicht auf diesen Befund kam differentialdiagnostisch außer einer Tabes eigentlich nur eine Veränderung in den Hinterwurzeln, wie wir sie vor allen Dingen bei Caudatumoren finden, in Betracht. Gegen eine Tabes sprach indes vor allen Dingen das Intaktsein und auch das weitere Intaktbleiben der Pupillen. Von irgend einer Progression des Leidens konnte keine Rede sein.

Der Tod des Knaben erfolgte an profusen Diarrhoeen und an einer allmählich zunehmenden Kachexie, deren Ursache in beträchtlichen Drüsenschwellungen gefunden wurde. Die Erkrankung der Drüsen wurde intra vitam als tuberkulös diagnostiziert.

Bei der Sektion fanden sich, was zunächst die allgemeinen Körperorgane anlangt, in den Hilus der großen Organe kirsch- bis wallnus- bis hühnereigroße, auf dem Durchschnitt verkäst erscheinende Tumoren.

In den Lungen waren auch vereinzelte tuberkulöse Herde zu finden.

Im Darm waren kleine, zum Teil frische, zum Teil alte tuberkulöse Geschwüre zu sehen.

Das Gehirn zeigte, außer einer allgemeinen Blutarmut der Rinde und der Marksubstanz, keinerlei Veränderungen.

Das untere Ende des Rückens war vom Steißbein bis in die Lendengegend von einem ausgedehnten Decubitus eingenommen, der sich auch seitlich weithin ausbreitete. Zum Teil waren die Wirbeldornfortsätze mit den Bändern freigelegt. Zerstört waren die Fortsätze jedoch nicht, vielmehr war der Wirbelkanal noch überall durch Bänder und Muskulatur abgeschlossen.

Bei der Entfernung der Wirbelbogen zeigte sich etwa in der Höhe des ersten Sacralwirbels eine längliche, sehr derbe, blasse Geschwulst, welche von der Dura ausging, resp. mit ihr untrennbar verbunden war, und in welche die hinteren Wurzeln eingebettet erschienen. Diese Geschwulst bezog bloß die hintere Hälfte des Duralsackes in ihren Bereich.

Nach Eröffnung des Duralsackes erscheint die Innenfläche der Dura glatt, ebenso sind die Meningen intakt. Die hinteren Wurzeln sind bis zum ersten Lumbalsegment grau verfärbt und auffallend dünn, die vorderen Wurzeln zeigen normale Farbe und Dicke. Der mittlere Durchmesser der Geschwulst ist etwa $^3/_4$ bis 1 cm. Verkäste Partien finden sich makroskopisch nirgends, vielmehr hat die Geschwulstmasse allenthalben ein derbes, schwieliges Aussehen. Der Knochen ist weder an den Wirbelbögen noch an den Körpern makroskopisch verändert.

Auf Querschnitten durch das Rückenmark sehen die Hinterstränge in den untern Partien in ganzer Breite grau aus. In den oberen Bezirken rückt die Degenerationsfigur in die medialen Bezirke der Hinterstränge.

Die mikroskopische Untersuchung der soeben beschriebenen Schwarte ergibt zunächst bei den gewöhnlichen Doppelfärbungen, daß es sich hier um eine ausgesprochene, derbfaserige Bindegewebsschwarte handelt. An manchen Stellen sieht man lediglich die

sich eng durchflechtenden, äußerst kernarmen Bindegewebszüge, so daß auf den ersten Blick die Geschwulst als ein kernarmes Fibrom imponiert. Solche Bilder sind besonders häufig in der Umgebung der Wurzeln. Diese heben sich an den Weigertschen Markscheidenpräparaten als fast völlig degenerierte Züge ab. Nur noch vereinzelte, zum Teil gequollene Markfasern ziehen durch das dichte fibröse Gewebe. Frische Degenerationen lassen sich mit Hilfe der Osmiummethode nirgends mehr nachweisen.

An vereinzelten Stellen finden sich nun zwischen den derben Bindegewebszügen spärliche Zellnester, die sich im allgemeinen an die Gefäße halten. Eine histologische Analyse dieser Zellnester ergibt, daß es sich hier um lymphocytäre Elemente und plasmoïde Zellen handelt. Eigentliche Plasmazellen und Riesenzellen werden nicht gefunden. Dagegen sieht man ab und zu auch epitheloide Zellen und auch Fibroblasten. Von Verkäsungen oder sonstigen nekrotischen Umwandlungen ist nirgends etwas nachzuweisen.

Auf Grund dieses histologischen Bildes ist eine anatomische Diagnose wohl nicht mit Sicherheit zu stellen: Ein Fibrom kann es in Anbetracht der vereinzelten infiltrativen Prozesse nicht sein; anderseits aber ist es schwer zu sagen, welcher Art sonst diese Bindegewebsneubildung mit den spärlichen Entzündungserscheinungen ist.

Klarheit in die Beantwortung dieser Frage bringt jedoch meines Erachtens ein Vergleich dieses mikroskopischen Bildes mit den Befunden an den vorhin erwähnten großen Drüsentumoren.

Auf eine genauere histologische Beschreibung dieser Tumoren will ich hier nicht eingehen; es sei nur hervorgehoben, daß es sich um zweifellos tuberkulöse Bildungen handelt, was auch Herr Professor

Aschoff zu bestätigen die Freundlichkeit hatte. In den peripheren Zonen der Verkäsungen finden sich nämlich zahlreiche epitheloide Zellen, lymphocytäre Elemente und Plasmazellen; ebenso sind die Geschwüre im Darm als tuberkulös zu erweisen.

So erscheint es wohl durchaus berechtigt, wenn wir die Erkrankung an der Dura als tuberkulös ansprechen; es würde sich demnach um eine ausgeheilte extradurale Tuberkulose handeln. Von den ursprünglichen Entzündungserscheinungen sind nur noch vereinzelte Infiltrationen zurückgeblieben; im übrigen ist das tuberkulöse neugebildete Gewebe in eine bindegewebige Schwarte umgewandelt. Daß es sich hier um einen abgelaufenen Prozeß handelt, dafür spricht auch der klinische Befund, nämlich das Fehlen jeder Progression des Leidens während fünf Jahren (während deren der Kranke in der Anstalt beobachtet wurde), und außerdem das Fehlen von frischen degenerativen Vorgängen in den Wurzelfasern, bzw. im Rückenmarksystem.

Das Bemerkenswerte unseres Falles liegt nun darin, daß eine Tuberkulose der Rückenmarkshäute in dieser geschwulstartigen, isolierten Form, dazu mit vollständiger Ausheilung, nicht bekannt zu sein scheint, da eine solche, soweit ich die Literatur überblicke, nirgends erwähnt ist. Wohl beschreiben Schmaus, Westphal, Stroebe und andere Autoren Formen von Pachymeningitis, die zu ähnlichen derben Bildungen mit Untergang der eingebetteten Nervenwurzeln führen. Auch bezüglich ihres Sitzes haben sie mit dem vorliegenden Falle das Gemeinsame, daß sie sehr häufig an den Durchtrittsstellen der Rückenmarkswurzeln durch die Dura lokalisiert sind — für die caudalen Wurzeln liegt ja diese Stelle in der Gegend des ersten Sacralwirbels. — Aber diese Formen sind meist fort-

geleitet von tuberkulös erkrankten Wirbelkörpern. Eine selbständige tuberkulöse Pachymeningitis, d. h. ohne primäre Erkrankung der Wirbel, wird als Seltenheit bezeichnet. So sagt Stroebe: »In ganz seltenen Fällen wird von einer primären, nicht von einer Wirbelerkrankung abhängigen, tuberkulösen Pachymeningitis berichtet«, und ähnlich äußert sich auch Schmaus. Ein Beispiel dieser Art veröffentlicht eben wegen der Seltenheit des Falles, Jacobaeus. Er fand eine Tuberkulose der weiblichen Genitalien, welche in den Wirbelkanal verschleppt wurde und eine Pachymeningitis verursachte, ohne daß die Wirbelsäule als Vermittlerin diente.

Indessen auch abgesehen von der Art der Verbreitung nimmt der vorliegende Fall eine besondere Stellung ein durch seine äußere Gestalt. In all den anderen Fällen von Pachymeningitis tuberculosa sind die in den Prozeß einbezogenen Bezirke mehr diffus erkrankt. Eine direkt als Tumor imponierende Form der Caudatuberculose ist jedenfalls in den systematischen Abhandlungen über die einschlägigen Fragen nicht erwähnt, und in der mir vorliegenden sonstigen Literatur (gegen 70 Fälle) finde ich nur einen ähnlichen Fall, der von Dufour beschrieben ist. Dieser fand in der Nachbarschaft tuberkulös infizierter lumbosacraler Wurzeln »eine eigentümtiche, zellig-fibröse Geschwulst der lumbosacralen und coccygealen Nerven«.

Der tuberkulöse Charakter auch dieser Bildung dürfte nach unseren Ausführungen wohl nicht zweifelhaft sein.

Auch bei mehreren anderen Autoren sind zellig-fibröse, schwielige Tumoren der Cauda erwähnt, deren Natur unklar blieb. Vielleicht dürfte die eine oder andere dieser Bildungen ebenfalls in die obige Kategorie gehören.

Schließlich ist noch besonders darauf hinzuweisen, daß die Möglichkeit der Ausheilung eines schon vorgeschrittenen tuberkulösen Prozesses in der Cauda equina — entgegen den bisherigen Anschauungen hauptsächlich der Kliniker — aus vorliegendem Falle zur Evidenz hervorgeht.

Nächst der Frage nach der Natur des Tumors interessieren uns, wie schon oben angedeutet, die Veränderungen, welche der Untergang der caudalen resp. hinteren Wurzeln im Rückenmark selbst hervorbringt und deren Erklärung.

Diese Frage, die heute noch nicht ganz abgeschlossen ist, brachte vor annähernd 50 Jahren Türck in Fluß. Dieser Autor beobachtete als erster die sog. »aufsteigende Degeneration der Hinterstränge« nach einer Kompressionsmyelitis.

Nachdem dann Waller durch seine grundlegenden Arbeiten über die sekundäre Degeneration in lädierten Nerven das tiefere Verständnis dieser Vorgänge angebahnt hatte, fanden Schieferdecker, Schultze, Kahler u. a., daß die aufsteigende Degeneration auch nach Schädigung der hinteren Rückenmarkswurzeln selbst eintritt. Die Übereinstimmung der hierbei auf Rückenmarksquerschnitten zu beobachtenden Degenerationsfiguren mit den bei Tabes dorsalis gefundenen führte zu der Erkenntnis, daß der primäre Sitz dieser Erkrankung in den hinteren Wurzeln zu suchen ist.

Weitere Beobachtungen zeigten, daß die Hinterstränge sich nicht nur anatomisch, sondern auch physiologisch in einen medialen (Goll'schen) und einen lateralen (Burdach'schen) Strang scheiden lassen, indem die aufsteigenden Bahnen des unteren Rückenmarkes in den Goll'schen, jene des oberen Rückenmarkes in den Burdach'schen Strängen verlaufen.

Hieran schloß sich die Beobachtung, daß nicht nur die Hinterstränge, sondern auch teilweise die graue Substanz von dem zerstörenden Prozesse betroffen wird. Hauptsächlich bei länger bestehenden Fällen ist ein Ausfall in der Substantia gelatinosa, den Reflex kollateralen und den Clarke'schen Säulen zu beobachten.

In den Arealen der aufsteigenden Degeneration finden sich nun aber auch intakte Bezirke über deren Ursprung und Bedeutung auch heute noch keine Einstimmigkeit erzielt ist. Es sind dies die Felder der sogenannten »absteigenden Degeneration in den Hintersträngen«. Eine erste genauere Beobachtung hier über stammt aus dem Jahre 1880 und ist von Kahler und Pick mitgeteilt.

Solche Felder sind:

1. Das »Schultze'sche Komma«.

Dieses besteht in einem schmalen, kommaähnlichen Streifen, der sich nahe dem medialen Rand der Hinterhörner und parallel zu diesem in dorsoventraler Richtung erstreckt. Er kommt nur zur Beobachtung im oberen Teil des Rückenmarkes und endet im unteren Brustmark.

2. Das Hoche'sche Bündel.

Es stellt ein sehr schmales Band an der hintern Peripherie der Hinterstränge unweit des Septum longitudinale posterius dar. Es findet sich im mittleren und unteren Dorsalmark. Weiter distal geht es über in das »dorsomediale Sacralbündel« (Obersteiner). Letzteres besteht aus dem »ovalen Feld« Flechsigs und dem Gombauld-Philippe'schen Dreieck.

3. Das »ovale Feld« findet sich im Lumbal- und Sacralmark und besteht oben in je einem peripheren Streifen rechts und links vom hintern Septum. Diese zwei Streifen stoßen weiter abwärts zusammen und

bilden ein flaches Dreieck. Dieses verlagert sich in den folgenden Segmenten so, daß es im mittleren Lumbalmark ein ovales, etwas dorsal von der Mitte des hinter Septums gelegenes kleines Feld bildet, welches im unteren Lendenmark wieder weiter an die Peripherie rückt.

4. Das »Gombault-Philippe'sche Dreieck« bildet wie erwähnt, die Fortsetzung des ovalen Feldes. Es zieht durch das Sacralmark und hat die Gestalt eines Dreiecks, dessen Basis der hinteren Peripherie breit anliegt, während die Spitze bis in die Mitte des Septum posterius reicht, von wo Fasern rechts und links nach der hinteren Commissur ziehen (»Springbrunnenfigur«).

5. Ein weiterer Bezirk, der bei Degeneration der Hinterwurzeln weitgehend intakt bleibt, ist das »ventrale Feld«. Im untern Sacralmark liegt es beiderseits des hinteren Septums und bildet die Fortsetzung des dorsomedialen Sacralbündels in der Richtung und bis an die hintere Commissur. Im oberen Sacralmark legt es sich breit an diese an, vergrößert sich im Lumbalmark hauptsächlich nach den Seiten, indem es zugleich den Zusammenhang mit dem dorsomedialen Bündel verliert, und bildet schließlich im oberen Brust- und Halsmark zwei getrennte Felder, die im ventralsten Teil der Burdach'schen Stränge liegen.

Ein lebhafter Streit besteht nun über die Frage, ob diese freibleibenden Felder exogene, d. h. aus den hinteren Wurzeln stammende Fasern, oder endogene, d. h. solche Fasern enthalten, die in der grauen Substanz ihren Ursprung haben.

Die Anhänger der letzteren Theorie stützen sich hauptsächlich auf die Beobachtung, daß die Degeneration dieser Felder nur eintrete nach Durchtrennung

bzw. Schädigung des Rückenmarkes selbst, und zwar unterhalb der Stelle der Läsion.

Die Gegner dieser Ansicht haben absteigende Degeneration auch bei bloßer Verletzung hinterer Wurzeln gesehen und erklären diese Erscheinung mit der oft beobachteten Tatsache, daß sich die hinteren Wurzeln nach ihrem Eintritt ins Rückenmark in einen aufsteigenden und einen absteigenden Zweig teilen. Die Summe der letzteren nun bildet nach ihrer Auffassung die angeführten Felder.

Verständlich wird diese Verschiedenheit der Ansichten, wenn man berücksichtigt, daß bei Färbung der mikroskopischen Schnittpräparate zwei verschiedene Methoden angewendet wurden, nämlich die ältere von Weigert und die neuere von Marchi, In dieser Beziehung sagt Flatau: »Diejenigen Forscher, welche sich der Marchi-Methode bedient haben, waren im stande, die absteigende Hinterstrangsdegeneration auf viel weitere Strecken zu verfolgen, und haben diese auch meistens nach Durschneidung der hinteren Wurzeln gefunden. Dagegen konnte man bei Anwendung der Weigert'schen Methode die betreffende Degeneration nur bei schweren Rückenmarksläsionen konstatieren und dieselben auf kürzere Strecken verfolgen, vermißte dieselben jedoch nach Durchschneidung der hinteren Wurzeln, wo diese Degeneration eine viel lockerere ist.«

Der letztere Umstand erklärt sich dadurch, daß — nach Lenhossek — der absteigende Ast der hinteren Wurzeln viel dünner ist, als der aufsteigende, daß die absteigenden Hinterwurzelfasern nur kurz sind, und daß wahrscheinlich (Golgi) nicht alle Hinterwurzelfasern absteigende Äste abgeben.

Bezüglich des Schultze'schen Kommafeldes ist nun so gut als erwiesen, daß es in der Hauptsache exogene

Fasern enthält (Fall von Läsion des Plexus brachialis, Jacobsohn).

Betreffs des Hoche'schen und des dorsomedialen Sacralbündels ist ein solcher Beweis nicht erbracht und ist die endogene Natur dieser Felder wahrscheinlicher.

Das ventrale Feld enthält sowohl auf- wie absteigende Fasern, hauptsächlich exogener Natur.

In einer neueren, sehr beachtenswerten Arbeit tritt Goldstein lebhaft dafür ein, daß die sogenannten endogenen Felder alle in der Hauptsache exogene Fasern führen, während die endogenen diffus über die ganzen Hinterstränge verbreitet seien.

Leider gestattet der vorliegende Fall nicht, gewichtige Argumente für die eine oder die andere Ansicht in die Wagschale zu werfen, schon aus dem Grunde nicht, weil die in Betracht kommenden Schnitte in der Hauptsache nur nach der Weigert'schen Methode gefärbt sind, und weil keine Vergleichspräparate nach Marchi vorliegen.

Ich stelle deshalb in folgendem lediglich den objektiven Befund fest und füge zur Veranschaulichung die Abbildung je eines Schnittes aus dem Lumbal-, Dorsal- und Cervicalmarke bei.

Unteres Sacralmark:

> Hintere Wurzeln, Wurzeleintrittszone und Hinterstränge fast total degeneriert. Ebenso ins Hinterhorn einstrahlende Fasern. Ziemlich frei ist eine mediale Zone in der ventralen Hälfte der Hinterstränge bis zur hinteren Commissur reichend. Ziemlich degeneriert ist das ventrale Feld.

Oberes Sacralmark:

Hintere Wurzeln, Wurzeleintrittszone und Hinterstränge fast vollständig degeneriert. Das mediane Feld zeigt ziemlich starke Degeneration und ist etwas weiter nach hinten gerückt. Das ventrale Feld ist mäßig degeneriert; die Clarke'schen Säulen sind nicht zu unterscheiden.

Unteres Lumbalmark:

Hintere Wurzeln, Wurzeleintrittszone und Hinterstränge stark degeneriert. Das mediale Feld beschränkt sich auf eine schmale Zone, die von der Medianfissur aus eine geringe Strecke an der hinteren Peripherie hinzieht. Ventrales Feld mäßig degeneriert.

Mittleres Lumbalmark:

Hintere Wurzeln, Eintrittszone und Hinterstränge wie oben. Der freie Streifen an der hinteren Peripherie zieht sich etwas weiter lateralwärts. Ventrales Feld stärker degeneriert.

Oberes Lumbalmark:

Hintere Wurzeln fast frei, ebenso die Wurzeleintrittszone. Die Hinterstränge im übrigen stark degeneriert; ebenso das ventrale Feld. Medianzone nicht zu unterscheiden; dagegen ist der Streifen an der hintern Peripherie deutlicher.

Unteres Dorsalmark:

Hintere Wurzeln und Eintrittszone frei. Hinterstränge stark degeneriert. Mediales Feld nicht zu unterscheiden. Ventrales Feld stark degeneriert, hauptsächlich in seinem medialen Teil. Degeneration in den Clarke-schen Säulen. Hoche'sches Feld als schmaler peripherer Streifen beiderseits vom Septum deutlich.

Mittleres Dorsalmark:

Die Degeneration beschränkt sich mehr auf das Gebiet der Goll'schen Stränge. Die dadurch entstehende Figur sitzt der Peripherie breit an und verjüngt sich gegen die hintere Kommissur hin. Ventrales Feld stark dege-neriert, etwas weniger die Clarke'schen Säulen. Das Hoche'sche Bündel rückt mehr und mehr lateralwärts.

Oberes Dorsalmark:

Goll'scher Strang degeneriert, ziemlich scharf abgegrenzt. Ventrales Feld noch ziem-lich stark degeneriert.

Mittleres Cervicalmark:

Degenerationsfigur verkleinert, dorsal-wärts gedrängt. Ventrales Feld frei. Clarke-sche Säulen intakt.

Zum Schlusse ist es mir eine angenehme Pflicht, Herrn Professor Hoche für die gütige Überlassung des Materials und Herrn Dr. Spielmeyer für die freundliche Unterstützung bei der Ausarbeitung den geziemenden Dank auszusprechen.

Literatur.

Bechterew: Affekt. der C. equina (D. Z. f. Nervenheilkunde XV).

Cassirer: 79 Fälle von Caudatumoren (D. Z. f. Nervenheilkunde XXXIII).

Dufour: Dissertation, Paris 1896.

Goldstein: Zusammensetzung der Hinterstränge (Ctbl. für Neurol. und Psych. 1903).

Handbuch der Pathol. des Nervensystems, Berlin 1903.

Klieneberger: Klin. Beitrag zu den Erkr. der Cauda (Monatsschrift für Psych. und Neurol. XXIV).

Oppenheim: Lehrbuch der Nervenkrankheiten, 1908.

Redlich: Die Pathologie der tabischen Hinterstrangserkrankung, Jena 1897.

Schaffer: Histopathogenese der Tabes (Zeitschrift für Nervenheilkunde XIII, 1898.

Schlesinger: Beiträge zur Klinik der Wirbel- und Rückenmarkstumoren, Jena 1908.

Schmaus: Pathol. Anat. des Rückenmarks. 1901.

Stroebe: Erkrankungen der Wirbelsäule und der Rückenmarkshüllen Berlin 1904.

Vitek: Zur Pathologie des Conus und der Cauda equina (Mendels Jahresbericht, 1906).

Westphal: Berliner klin. Wochenschrift, 1865.



Schnitt durch den Tumor.

Unteres Lumbalmark.

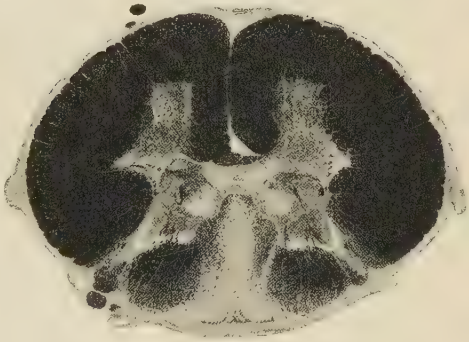

Unteres Dorsalmark.

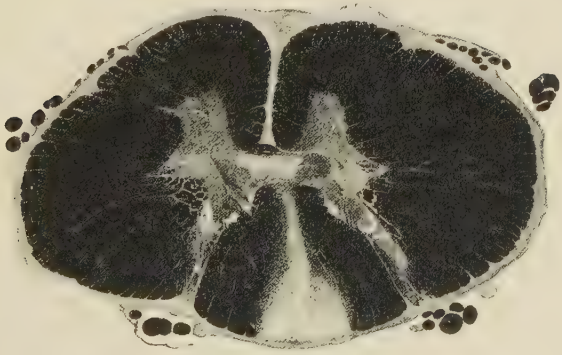

Unteres Cervicalmark.

Lebenslauf.

Verfasser wurde geboren am 4. Juli 1875 zu Emmendingen in Baden. Nach Absolvierung des Gymnasiums zu Freiburg i. Br. widmete er sich juristischen Studien und besuchte die Hochschulen zu Heidelberg, Berlin und Freiburg.

Seit Ostern 1903 der medizinischen Fakultät angehörig, studierte Verfasser in Tübingen, München und Freiburg. Hier legte er im Sommer 1908 sein Staatsexamen ab.